

Đánh giá kết quả sử dụng vật tự do che phủ khuyết hồng vùng da đầu

Bùi Mai Anh, Trần Xuân Thạch, Vũ Trung Trực, Phạm Hoàng Anh

Bệnh viện Hữu nghị Việt Đức

Địa chỉ liên hệ:

Bùi Mai Anh,
Bệnh viện Hữu nghị Việt Đức
40 Tràng Thi, Hoàn Kiếm, Hà Nội
Điện thoại: 0904 218 389
Email: drbuiamaianh@gmail.com

Ngày nhận bài: 20/9/2024

Ngày chấp nhận đăng:

24/10/2024

Ngày xuất bản: 10/11/2024

Tóm tắt

Đặt vấn đề: Da đầu ngoài chức năng che phủ, còn có chức năng thẩm mỹ. Điều trị che phủ các khuyết hồng lớn vùng da đầu với các nguyên nhân sau chấn thương, phẫu thuật, ung thư hay xạ trị là một thách thức với các phẫu thuật viên tạo hình. Việc lựa chọn chất liệu che phủ phụ thuộc rất nhiều vào vị trí, kích thước, độ dày của tổn khuyết cũng như nguyên nhân gây ra khuyết hồng. Vật tự do với nhiều cách sử dụng đa dạng là một trong những lựa chọn tốt khi vật tại chỗ không đủ đáp ứng để che phủ.

Đối tượng và phương pháp nghiên cứu: Nghiên cứu can thiệp lâm sàng không nhóm chứng trên người bệnh khuyết hồng da đầu lớn với các nguyên nhân có kèm theo hoặc không triệu chứng da đầu mỏng và teo mô mềm từ năm 2020 đến năm 2024. Tất cả người bệnh đều được tái tạo bằng vật tự do để che các khuyết hồng trên da và lấp đầy mô mềm. Đánh giá kết quả dựa trên tỷ lệ sống của vật, phạm vi che phủ và tính cân xứng sau phẫu thuật.

Kết quả: Từ năm 2020-2024, nghiên cứu tiến hành trên 23 người bệnh có độ tuổi trung bình trong nghiên cứu là 39,65 (dao động từ 11-68) và tỷ lệ nam/nữ là 13/10. Các vật tự do gồm: 19 vật đùi trước ngoài da mỡ tự do (ALT), 03 vật da cơ lưng to (LD), 01 vật kép cơ lưng to và cơ răng trước được sử dụng để tái tạo khuyết hồng da đầu. Tỷ lệ vật sống hoàn toàn là 95,6% (22/23 người bệnh). Tính đối xứng và độ lấp đầy của thiếu sản mô mềm là 23/23 trường hợp.

Kết luận: Vật tự do là vật hữu ích trong điều trị các khuyết hồng lớn vùng da đầu. Sử dụng vật tự do có thể che phủ rộng, giảm nguy cơ nhiễm trùng tái phát, tạo ra một miếng ghép cho tình trạng teo mô mềm hoặc da mỏng để phục hồi tính thẩm mỹ của da đầu.

Từ khóa: Phẫu thuật sọ não, vật đùi trước ngoài da mỡ, da đầu mỏng, khuyết hồng da đầu.

Free flap for reconstruction of scalp deformity

Bui Mai Anh, Tran Xuan Thach, Vu Trung Truc, Pham Hoang Anh

Viet Duc University Hospital

Abstract

Introduction: Besides covering function, the scalp also has an aesthetic function aspect. Large scalp defects caused by trauma, surgery, cancer or radiation therapy are a challenge for plastic surgeons. The choice of covering material depends on the location, size, thickness of the defect as well as the cause of the defect. Free flaps with a variety of options are one of the best options when local flaps are not enough to cover.

Patients and Methods: Non-controlled clinical interventional study of patients with large scalp defects with or without associated causes of scalp thinning and soft tissue atrophy from 2020 to 2024. All patients had free flap reconstruction to cover skin defects and fill soft tissue. Outcomes were assessed based on flap survival, coverage, and postoperative symmetry.

Results: From 2020-2024, the study was conducted on 23 patients with an average age of 39.65 years old (range: 11-68) and a male/female ratio of 13/10. Free flaps including: 19 free anterior thigh flaps (ALT), 03 latissimus dorsi flaps (LD), 01 double latissimus dorsi flap and serratus anterior muscle were used to reconstruct the scalp defect. The flap survival rate was 95.6% (22/23 patients). Symmetry and filling of soft tissue hypoplasia were 23/23 cases.

Conclusions: Free flaps are useful in treating large scalp defects. Using free flaps can provide wide coverage, reduce the risk of recurrent infection, create a graft for soft tissue atrophy or thin skin to restore scalp aesthetics.

Keywords: Craniofacial surgery, ALT flap, thin scalp, scalp defect.

Đặt vấn đề

Hộp sọ được bao phủ, từ sâu đến nông, bằng màng xương, mô liên kết lỏng lẻo, cân cơ galea, mô dưới da và da. Da đầu là phần dày nhất trong cơ thể, dày từ 3 đến 8 mm. Mạch máu và dây thần kinh

cung cấp mạch máu và chi phối da chạy qua mô dưới da, nông đến cân cơ galea. Cân cơ galea là lớp mô không đàn hồi cung cấp sức mạnh cho da bên trên và nằm liên tục với cân cơ trán, cân cơ chẩm và cân cơ thái dương đỉnh. Việc nắm được toàn diện

về giải phẫu da đầu là điều cần thiết trong việc lập kế hoạch phẫu thuật tái tạo. Các tác giả đã khuyến cáo rằng các khuyết hổng có đường kính lớn nhất dưới 3 cm có thể được khâu đóng thì đầu, nhưng các khuyết hổng lớn hơn có thể cần phải tái tạo lại theo cách khác. Vạt đẩy, xoay và vạt chuyển tại chỗ có thể cho phép đóng các khuyết hổng lớn hơn 3 cm, nhưng cũng bị hạn chế bởi các khuyết hổng có kích thước lớn và tạo ra nhiều sẹo da đầu [1].

Phẫu thuật tạo hình hộp sọ bằng vật liệu nhân tạo thường được thực hiện với những khuyết hổng xương sọ sau phẫu thuật giải áp, xạ trị... Nhiều loại vật liệu tạo hình hộp sọ như xương tự thân, xi măng, C-PEEK hoặc lưới titan đã được sử dụng và chất liệu nhân tạo sau này ngày càng trở nên phổ biến hơn [2, 3]. Các biến chứng liên quan đến phẫu thuật tạo hình hộp sọ bằng vật liệu nhân tạo được báo cáo là từ 16,4% đến 36,5%, trong đó 76% cần phải sửa chữa lần thứ hai [4, 5]. Việc để lộ vật liệu cấy ghép trước đây được coi là thất bại hoàn toàn của phẫu thuật tạo hình sọ và việc loại bỏ vật liệu cấy ghép thường được khuyến nghị. Tuy nhiên, việc loại bỏ vật liệu giả có thể khiến người bệnh có nguy cơ đáng kể gặp phải nhiều vấn đề về thẩm mỹ và chức năng. Trong khi đó, tình trạng da đầu mỏng và teo mô mềm đã được chứng minh là các yếu tố nguy cơ đáng kể khiến bị lộ chất liệu tạo hình hộp sọ [2, 6], có rất ít báo cáo về tình trạng teo mô mềm sau khi tái tạo hộp sọ bằng vật liệu nhân tạo [4, 7]. Mặc dù một số tác giả đã cố gắng giải quyết vấn đề này, nhưng các báo cáo của họ chủ yếu là số lượng ít và theo dõi ngắn hạn. Một số báo cáo gần đây cũng đề xuất tạo vạt tại chỗ hoặc vạt tự do để che phủ các chất liệu sọ sau khi bị nhiễm trùng hoặc tiếp xúc [8, 9]. Phẫu thuật cứu lộ chất liệu tạo hình hộp sọ bằng vạt tại chỗ cũng đưa ra kết

quả khả quan. Tuy nhiên, khi kỹ thuật này thất bại trong nhiều trường hợp sẽ làm hỏng da đầu lân cận và có thể làm rộng thêm lỗ hổng. Chuyển vạt tự do trong quá trình che phủ các khuyết hổng da đầu được chỉ định cho các khuyết lớn khi với các lựa chọn tái tạo đơn giản không thể sử dụng hoặc các lựa chọn đơn giản trước đã thất bại. Việc tái tạo các vùng da đầu bằng vạt tự do được chỉ định ở người bệnh (1) sau xạ trị có chất lượng kém, (2) những người bệnh được lên kế hoạch xạ trị sau phẫu thuật, (3) những người bệnh bị mất toàn bộ xương sọ, (4) những người bệnh bị thiếu sản toàn bộ mô mềm và không có màng xương, hoặc (5) cho những người bệnh bị nhiễm trùng mãn tính và tổn thương các thành phần mô mềm còn lại [6]. Ngoài ra nguyên nhân chính gây mỏng da và tiếp xúc với lưới titan thường là do cung cấp máu kém cho vùng da. Chính vì vậy, vạt tự do có nguồn cung cấp máu tốt được đề xuất là lựa chọn tốt nhất để che phủ phù hợp. Với những lý do nêu trên báo cáo này nhằm mục đích trình bày các kết quả phẫu thuật đạt được của loạt người bệnh được phẫu thuật bằng vạt tự do với mục đích kép là che phủ khuyết hổng da đầu và làm đầy teo mô mềm. Công trình đã được báo cáo theo tiêu chí SCARE [10].

Đối tượng và phương pháp nghiên cứu

Đối tượng

Nghiên cứu này bao gồm tất cả các người bệnh được phẫu thuật bằng vạt tự do để che phủ và lấp đầy khuyết hổng phần mềm da đầu trong giai đoạn từ tháng 1 năm 2020 đến tháng 12 năm 2024 tại Khoa Phẫu thuật hàm mặt, tạo hình và thẩm mỹ, Bệnh viện Hữu nghị Việt Đức tại Hà Nội, Việt Nam. Tổng cộng, chúng tôi đã thực hiện 22 ca phẫu thuật bằng vạt da tự do để che phủ.

Thu thập dữ liệu và theo dõi

Dữ liệu về tiền sử người bệnh, nguyên nhân phẫu thuật sọ não, kích thước khuyết da đầu, kích thước teo da đầu, nhiễm trùng được thu thập bằng cách khám lâm sàng trước khi phẫu thuật.

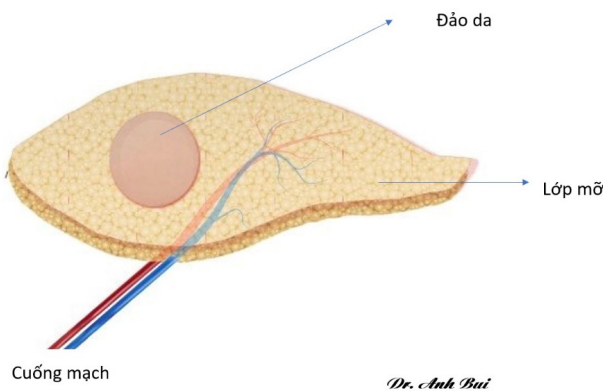
Kết quả phẫu thuật được đánh giá bằng cách theo dõi định kỳ. Thời gian tái khám phụ thuộc vào tình trạng người bệnh được đánh giá tại thời điểm xuất viện và cuộc hẹn trước đó. Kết quả chính của nghiên cứu là tỷ lệ sống còn của vật, tính cân xứng.

Kỹ thuật phẫu thuật

Kỹ thuật lấy vật da mỡ đùi trước ngoài: đây là kỹ thuật cải tiến so với các cách lấy vật kinh điển

Người bệnh được đo kích thước khuyết hổng, và vùng da teo đi kèm.

Vật chỉ được lấy từ vùng da có mô mỡ.



Hình 1: Vật da mỡ ALT

Kích thước vật được đo theo kích thước của vùng da teo.

Đảo da được thiết kế theo kích thước khuyết hổng. Lớp biểu bì của phần còn lại của vật sẽ được loại bỏ, để lại lớp mỡ của vật để lấp đầy phần da teo mềm (Hình 1). Bảo tồn lớp mỡ để lấp

đầy toàn bộ tình trạng teo da và tổ chức mô mềm, đặc biệt là vùng thái dương, mang lại kết quả thẩm mỹ vượt trội.

Phần nhận cuống thường là mạch cân thái dương nông.

Chúng tôi đánh giá tình trạng hoại tử của vật, nhiễm trùng vết thương, tụ máu, thẩm mỹ (che khuyết tật, tính đối xứng, sự hài lòng của người bệnh) sau phẫu thuật.

Kỹ thuật lấy vật da cơ lưng rộng:

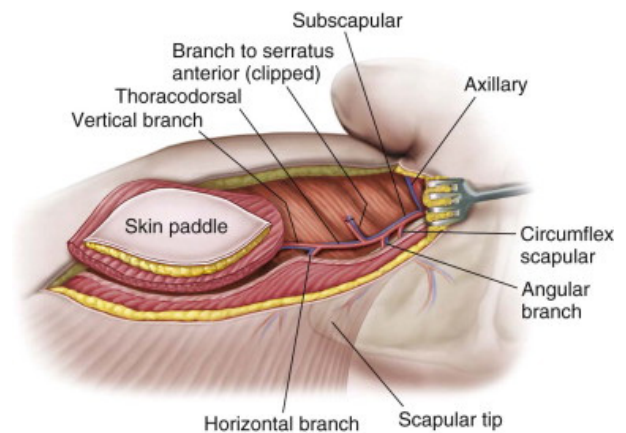
Người bệnh được đặt ở tư thế nằm nghiêng.

Đường rạch được đánh dấu kéo dài từ nách hoặc nếp nách sau, sau đó ở phía dưới và phía trong trên cơ rộng nhất. Ngoài ra, nếu cần một đảo da, có thể sử dụng Doppler cầm tay để đảm bảo nhánh xuyên da.

Bóc cơ ngược dòng đến cuống, độ rộng cơ phụ thuộc khuyết hổng cần lấy.

Cuống mạch đến cơ lưng rộng và cơ răng trước trở nên rõ ràng khi đến gần nách. Thần kinh được chia cùng động mạch và tĩnh mạch có thể được thắt.

Với khuyết hổng toàn bộ da đầu chúng tôi lấy vật kép: vật cơ răng trước và vật LD với chung cuống bó mạch ngực lưng



Kết quả

Từ 2020-2024 có 23 trường hợp phẫu thuật sử dụng vật tự do để che phủ khuyết hổng da đầu với các nguyên nhân khác nhau (Bảng 1). Độ tuổi trung bình trong nghiên cứu là 39,65 (dao động từ 11-68) và tỷ lệ nam/nữ là 13/10. Nguyên nhân gây khuyết hổng nhiều nhất sau phẫu thuật sọ não do tai nạn giao thông (74%). 66,7% trường hợp có tiền sử nhiễm trùng. Lưới titan ba chiều được thiết kế cho 15/23 người bệnh. Những trường hợp lộ mesh titan, tất cả các tấm lưới titan đều được giữ lại.

Vật tự do được sử dụng nhiều nhất là vật da-mỡ Đùi trước ngoài (chiếm 82,6%). Bó mạch nơi nhận vật là bó mạch thái dương nông hoặc bó mạch mặt. Việc định hình và làm đầy các vùng da bị teo có hiệu quả đối với tất cả các người bệnh

Thời gian theo dõi sau phẫu thuật của người bệnh là hơn sáu tháng.

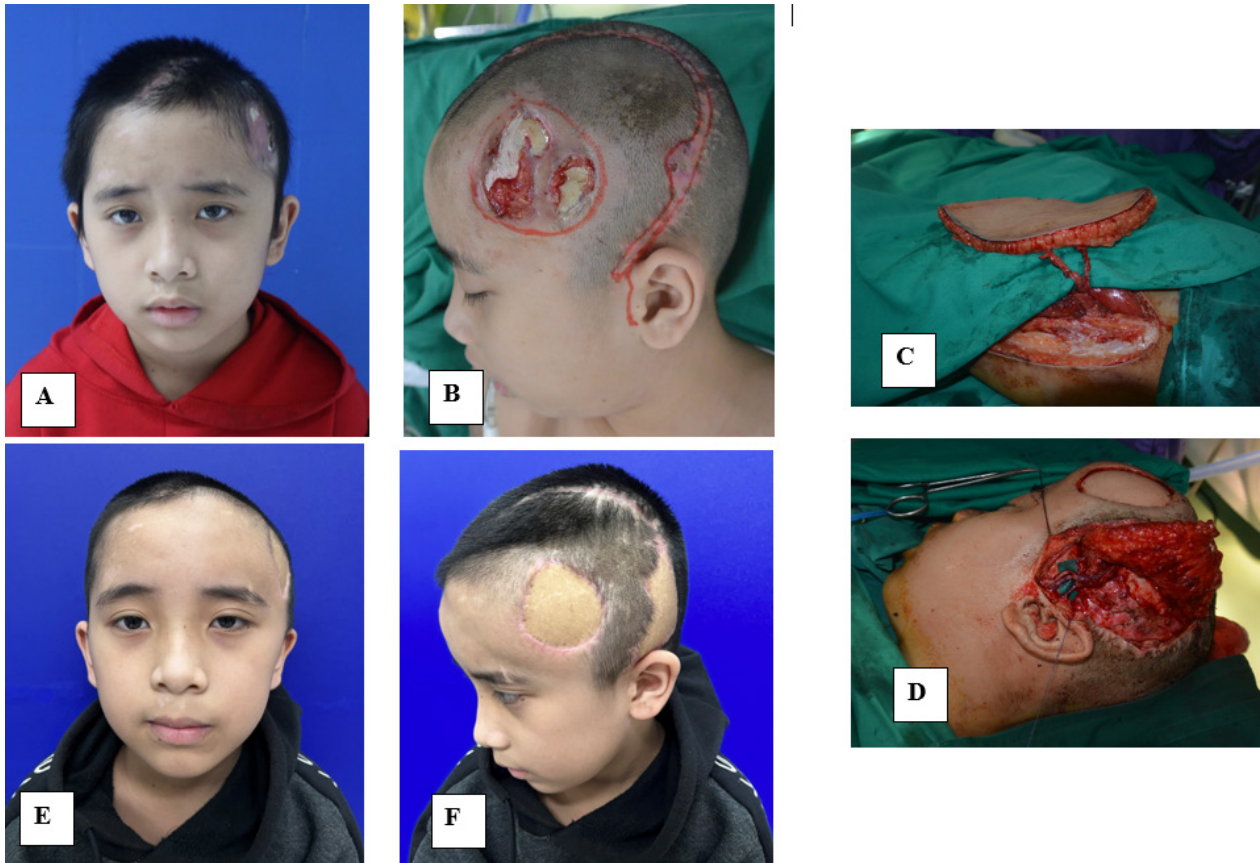Bảng: Chỉ số nhóm nghiên cứu

Chỉ tiêu		
Tuổi	Mean ± SD 39,65 ± 14,86	
Giới	Nam 13	Nữ 10
Nguyên nhân	Số lượng	Tỷ lệ %
Tai nạn giao thông	17	74
Tai nạn lao động	1	4,3
Bỏng	1	4,3
Xạ trị	3	13,1
Ung thư	1	4,3
Số lượng khuyết hổng	Số lượng	Tỷ lệ %
01 Vị trí	17	73,9
02 Vị trí	6	26,1

Kích thước vật (cm)	Chiều dài (TB ± SD) 22,48 ± 6,78	Chiều rộng (TB ± SD) 10,95 ± 5,48
Loại vật	Số lượng	Tỷ lệ %
Đùi trước ngoài	19	82,6
Da cơ lưng rộng	3	13,1
Vật kép: cơ lưng rộng và cơ răng trước	1	4,3
Vật sống	Số lượng	Tỷ lệ %
Hoàn toàn	22	95,6
Hoại tử một phần da không cần phẫu thuật thi 2	1	4,4
Cân xứng	23	100

Minh họa ca bệnh 1

Người bệnh nam 11 tuổi đã được phẫu thuật hộp sọ đặt lại xương sau tai nạn giao thông cách một năm. Sau khi phẫu thuật sọ mặt, tình trạng da của người bệnh bị mỏng đi và có lỗ dưới da. Teo cơ thái dương gây mất thẩm mỹ. Vùng da mỏng xuất hiện vết rách và để lộ xương, vị trí trán và thái dương đỉnh đều lộ xương (Hình 3A, B). Vật đùi ngoài trước da mỡ được thiết kế và thu hoạch với kích thước 22 x 10 cm. Kích thước vật da cho khuyết hổng là 8 x 6 cm và 8 x4 để che phủ vùng xương bị lộ (Hình 3C). Phần còn lại của vật sau khi loại bỏ lớp biểu bì được sử dụng làm vật liệu độn cho tình trạng teo da mềm. Cuống mạch máu nhận là bó mạch thái dương nông (Hình 3D). Vật sống toàn bộ. Kết quả về phạm vi che phủ và tính thẩm mỹ đạt tốt, phục hồi đáng kể tính đối xứng của thái dương trong khi vẫn bảo tồn da trán và thái dương (Hình 3 E,F).



Hình 3: Ca bệnh 1

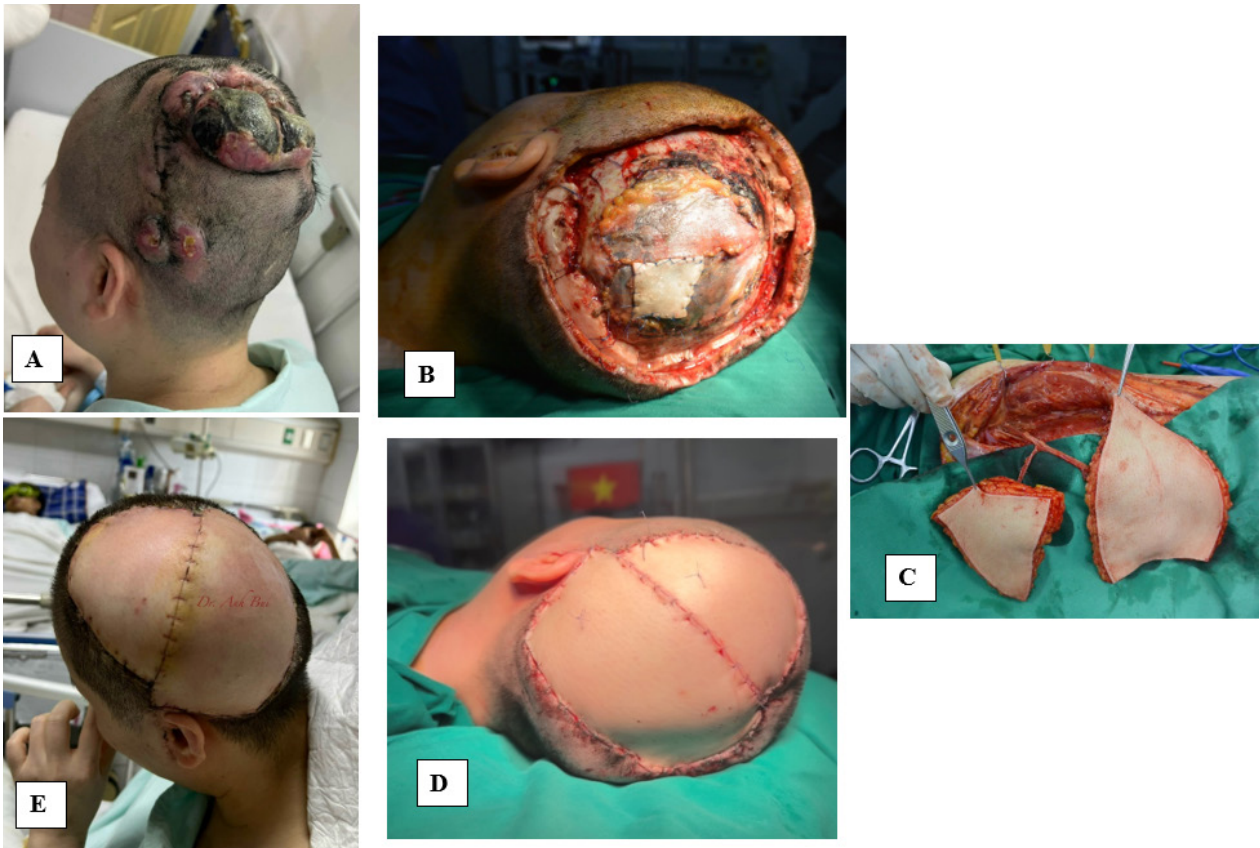
Mình họa ca bệnh 2

Người bệnh nữ 41 tuổi đã được phẫu thuật ung thư màng não 02 lần, người bệnh tái phát ung thư xâm lấn ra da đầu (Hình 4A, B). Người bệnh có chỉ định cắt toàn bộ da đầu tổn thương do khối ung thư màng não xâm lấn. Trước phẫu thuật, chúng tôi đã đo kích thước của các khuyết da và mô mềm để chuẩn bị cho vạt. Vạt đùi ngoài trước da mỡ được thiết kế và thu hoạch với kích thước 26 x 12 cm, nhưng được chia đôi vạt dạng chùy để tạo hình phù hợp với khung xương sọ vùng đỉnh (Hình 4C). Vạt sống toàn bộ. Kết quả của việc che phủ sau bốn tháng phẫu thuật là tốt, phục hồi đáng kể tính đối xứng của vòm sọ (Hình 4D,E).

Bàn luận

Có nhiều nguồn vật tự do để bác sĩ phẫu thuật tạo hình lựa chọn. Một báo cáo năm 2012 cho thấy vật tự do cơ lưng to (LD) là vạt được sử dụng phổ biến nhất trong tái tạo da đầu, được sử dụng trong 49% các trường hợp được báo cáo, 13 Vạt tự do cơ thẳng bụng (RA) là vạt phổ biến thứ hai, được sử dụng trong 17% các trường hợp, tiếp theo là vạt tự do đùi trước bên (ALT) (14% các trường hợp) và vạt tự do cẳng tay quay (8% các trường hợp). Các nguồn vật tự do khác đã được sử dụng trong tái tạo da đầu bao gồm mạc nối lớn, vạt bả vai và vạt cơ răng trước [1].

Nguyên nhân chính gây mỏng da và lộ chất liệu



Hình 4: Ca bệnh 2

tạo hình hay xương sọ thường là do nguồn cung cấp máu kém đến vùng da. Do đó, vật tự do có nguồn cung cấp máu tốt là lựa chọn tốt nhất để che phủ vật liệu sọ mặt bị lộ. Các vật tự do được sử dụng để che phủ vật liệu tạo hình hộp sọ khá đa dạng như vật cơ lưng rộng (LD), vật đùi trước bên (ALT) hoặc vật Juri [6, 8, 9]. Vật ALT được sử dụng phổ biến với ưu điểm là cuống mạch vật tương đối hằng định, cuống dài, khả năng che phủ rộng và vị trí người bệnh thuận tiện để 02 êkíp phẫu thuật tiến hành đồng thời [10]. Trong báo cáo này, chúng tôi cũng sử dụng vật ALT tự do. Tuy nhiên, kỹ thuật vật của chúng tôi khá khác biệt, chỉ có vật da mỡ. Không lấy

cân đùi bằng vật có nhiều ưu điểm, chẳng hạn như vật mỏng, tăng độ che phủ. Ngoài ra, kỹ thuật lấy bỏ lớp thượng bì da tạo đảo da tạo che phủ khuyết da và còn phần mềm lấy bỏ thượng bì giúp cải thiện mô mềm của da. Điều đó giải quyết các mục đích thẩm mỹ như phục hồi thể tích mà vẫn giữ lại được da vùng trán hoặc vùng thái dương. Báo cáo của Yoshioka trên 12 người bệnh được phủ bằng vật LD cho thấy vật LD có ghép da sẽ tạo ra độ phẳng da đầu tốt hơn vật da ALT do lớp mỡ dày khiến vật phồng hơn da đầu [8]. Tuy nhiên, kỹ thuật vật da mỡ của chúng tôi mang lại kết quả thẩm mỹ khả quan ở nhóm người bệnh trong nghiên cứu (Hình 2, 3).

Sử dụng vật giãn cũng là một trong những lựa chọn để tái tạo da đầu. Tuy nhiên, trong nhóm người bệnh của chúng tôi, phần lớn đã phẫu thuật sọ não chấn thương với các vết rạch da rộng như bicoronal hoặc đường rạch dấu hỏi, điều này sẽ làm tăng nguy cơ thất bại của vật giãn. Ngoài ra, vật giãn sẽ không giải quyết được vấn đề thiếu sản mô mềm của da che phủ lưới titan. Hilaire đã mô tả việc sử dụng vật mở đùi trước bên đồng thời với phẫu thuật sọ não bằng lưới titan trong 10 trường hợp với kết quả tốt [11]. Người bệnh của chúng tôi đã được phẫu thuật lại sau khi phẫu thuật sọ não bằng lưới titan với các triệu chứng phức tạp hơn như lộ lưới và thiếu sản da với diện tích lớn, và người bệnh đã phẫu thuật nhiều lần trước đó. Tuy nhiên, chúng tôi thấy rằng kết quả trên 19/23 người bệnh sử dụng vật ALT rất khả quan về khả năng che phủ và tính thẩm mỹ trong khi vẫn bảo tồn lưới titan. Trong 03 vật cơ lưng to chúng tôi sử dụng trên người bệnh khuyết hồng da đầu sau xạ trị do yếu tố cơ sẽ tăng khả năng cấp máu cho những vùng da hoại tử do xạ trị. Tuy nhiên, vật LD có nhược điểm cần ghép thêm da vùng vật.

Giải phẫu mạch máu cũng rất quan trọng, đặc biệt là khi cân nhắc chuyển vật tự do. Một số nghiên cứu cho rằng các mạch thái dương nông có thể được sử dụng làm động mạch và tĩnh mạch tiếp nhận, nhưng chúng thường là các mạch có kích thước nhỏ hơn, khiến việc nối mạch vi phẫu trở nên khó khăn và có thể dễ bị co thắt với nguy cơ làm hỏng vật. Các động mạch mặt/mặt giáp/lưỡi và động mạch hàm trong khỏe hơn, cũng như các tĩnh mạch cảnh ngoài/trong/trước và tĩnh mạch sau hàm, nhưng các mạch này cũng cách xa da đầu hơn đáng kể và có thể cần ghép tĩnh mạch để kết nối cuống vật tự do với các mạch tiếp nhận [12]. Tuy nhiên, trong lô nghiên cứu của chúng tôi, mạch nhận phần lớn là

mạch thái dương nông và chúng tôi nhận thấy không ảnh hưởng nhiều đến kết quả sống của vật

Nhiều nghiên cứu cho thấy rằng tất cả các vật liệu lạ, bao gồm cấy ghép kim loại, ghép dị loại và ghép tự thân không mạch máu, có thể làm giảm hiệu quả của thuốc kháng sinh bằng cách tăng độ bám dính của vi khuẩn và hình thành màng sinh học. Trên thực tế, thuốc kháng sinh, thực bào và nhiều chất phản ứng miễn dịch khác nhau không thể tiếp cận vi khuẩn qua màng sinh học. Theo một số báo cáo, *Staphylococcus epidermidis* bám dính vào thép không gỉ dễ dàng hơn nhiều so với titan [13]. Do đó, bề mặt hợp kim titan được cho là làm giảm thiểu sự bám dính của vi khuẩn và do đó làm giảm tỷ lệ nhiễm trùng. Tái tạo hộp sọ bằng lưới titan tránh được các khuyết tật hộp sọ sau phẫu thuật đồng thời giảm thiểu rủi ro và chi phí liên quan đến các thủ thuật phẫu thuật tiếp theo. Một số tác giả cho rằng cần phải tháo lưới khi để lộ lưới titan và sau đó tạo lớp phủ bằng vật [14, 15]. Mặc dù lưới titan 3D đã được phơi bày trong hơn hai tháng ở bốn người bệnh của chúng tôi, sau khi thảo luận với các bác sĩ phẫu thuật thần kinh, tất cả đều quyết định bảo tồn lưới và che lưới titan bằng vật tự do. Trong lần theo dõi sáu tháng sau phẫu thuật, không có trường hợp nhiễm trùng tái phát nào được ghi nhận. Tuy nhiên, do số lượng trong báo cáo ít nên chúng tôi chỉ đưa ra giả thuyết về kết quả này: (1) Titan là vật liệu trơ, ít bám dính vào vi khuẩn; (2) Khi được che phủ bằng vật da vi phẫu có nguồn cung cấp máu tốt, đó là điều kiện để chống lại sự xâm nhập của vi khuẩn và tăng cường sức sống cho các mô xung quanh.

Kết luận

Vật tự do là vật hữu ích trong điều trị khuyết hồng da đầu từ các biến chứng sau phẫu thuật sọ

não, xạ trị, ung thư. Vật tự do có khả năng che phủ rộng, giảm nguy cơ nhiễm trùng tái phát, tạo vật ghép cho tình trạng teo mô mềm hoặc da mỏng để phục hồi thẩm mỹ da đầu.

Tài liệu tham khảo

1. Sokoya, M., et al. Free tissue reconstruction of the scalp. in *Seminars in Plastic Surgery*. 2019. Thieme Medical Publishers.
2. Hwang, S.O. and L.S. Chang, Salvage of an exposed cranial prosthetic implant using a transposition flap with an indwelling antibiotic irrigation system. *Archives of craniofacial surgery*, 2020. 21(1): p. 73.
3. Kwiciczen, G.J., et al., Long-term Effect of Cranioplasty on Overlying Scalp Atrophy. *Plastic and Reconstructive Surgery – Global Open*, 2020. 8(8): p. e3031.
4. Stephens, F.L., et al., Cranioplasty complications following wartime decompressive craniectomy. *Neurosurgical focus*, 2010. 28(5): p. E3.
5. Mukherjee, S., et al., Complications of titanium cranioplasty—a retrospective analysis of 174 patients. *Acta neurochirurgica*, 2014. 156(5): p. 989-998.
6. Chen, F., et al., Treatment of Large and Complicated Scalp Defects with Free Flap Transfer. *BioMed research international*, 2020. 2020.
7. Chana, J.S. and F.-c. Wei, A review of the advantages of the anterolateral thigh flap in head and neck reconstruction. *British journal of plastic surgery*, 2004. 57(7): p. 603-609.
8. Yoshioka, N., Versatility of the latissimus dorsi free flap during the treatment of complex postcraniotomy surgical site infections. *Plastic and Reconstructive Surgery Global Open*, 2017. 5(6).
9. Chou, P.Y., et al., Salvage of postcranioplasty implant exposure using free tissue transfer. *Head & neck*, 2017. 39(8): p. 1655-1661.
10. Agha, R.A., et al., The SCARE 2020 guideline: updating consensus surgical CAse REport (SCARE) guidelines. *International Journal of Surgery*, 2020. 84: p. 226-230.
11. Hilaire, H.S.-., et al., Restoring the failed cranioplasty: nonanatomical titanium mesh with perforator flap. *Plastic and reconstructive surgery*, 2009. 123(6): p. 1813-1817.
12. Innocenti, A., G. Menichini, and M. Innocenti, Major scalp defect reconstruction with free flap: analysis of the results. *Acta Bio Medica: Atenei Parmensis*, 2021. 92(6).
13. Maqbool, T., et al., Risk factors for titanium mesh implant exposure following cranioplasty. *Journal of Craniofacial Surgery*, 2018. 29(5): p. 1181-1186.
14. Zhao, J., et al., Using the reversed temporal island flap to cover small forehead defects from titanium mesh exposure after cranial reconstruction. *World neurosurgery*, 2018. 112: p. e514-e519.
15. Mikami, T., et al., Exposure of titanium implants after cranioplasty: a matter of long-term consequences. *Interdisciplinary Neurosurgery*, 2017. 8: p. 64-67.